


第8回

唇顎口蓋裂児の矯正治療に関係 した骨移植、人工歯根、歯牙移植 についてのガイダンス

日時 1999年11月28日 午前10時


会場 みはら歯科矯正クリニック会議室

みはら歯科矯正クリニック 村井 茂



唇顎口蓋裂児の矯正治療に関係した骨移植、人工歯根、歯牙移植についてのガイドンス

- 矯正治療の時期
- 骨移植の方法について
- 発音の発達について
- 感情の変化について
- 育成医療について
- 破裂部の欠損歯について



矯正治療の時期

- ◆ 顔面の発達
- ◆ 全身発達と顔面の発達、性別
- ◆ 反対咬合症例
- ◆ 上顎前方牽引+チンキャップ
- ◆ 改善後
- ◆ Full bracket system

顔面の発達

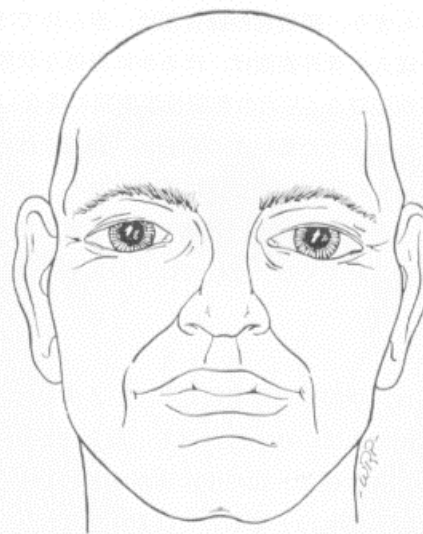
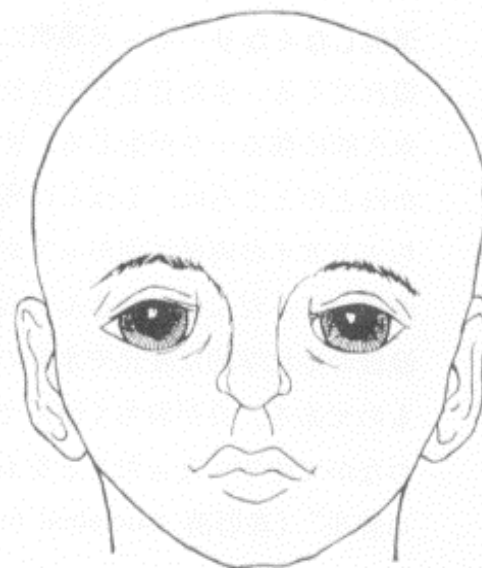
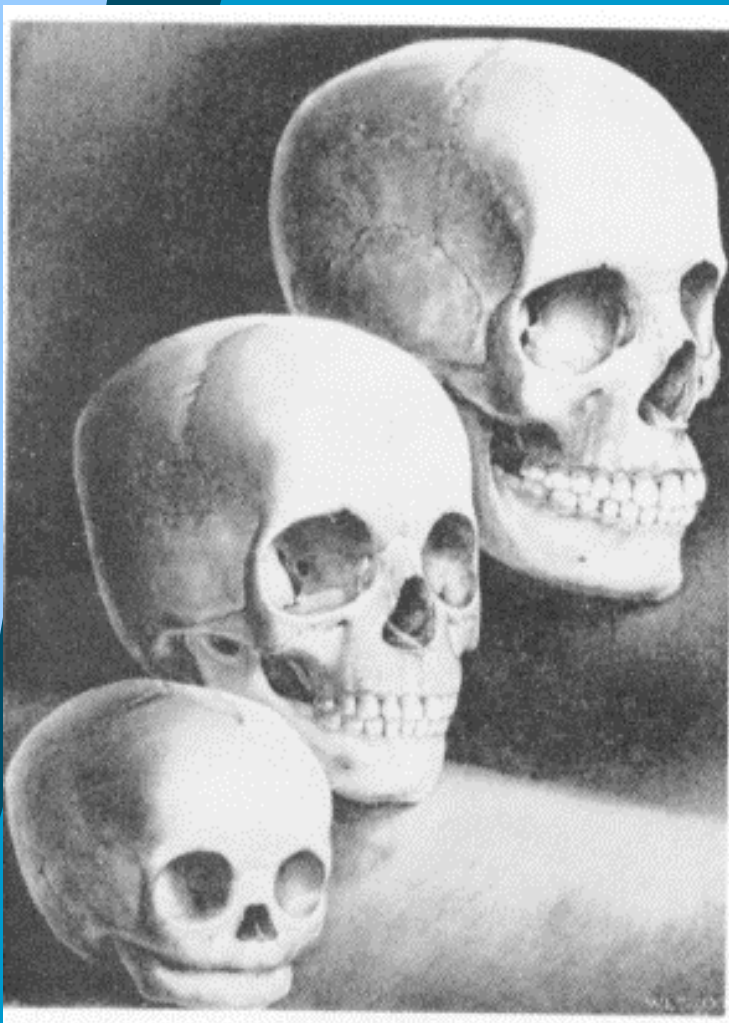
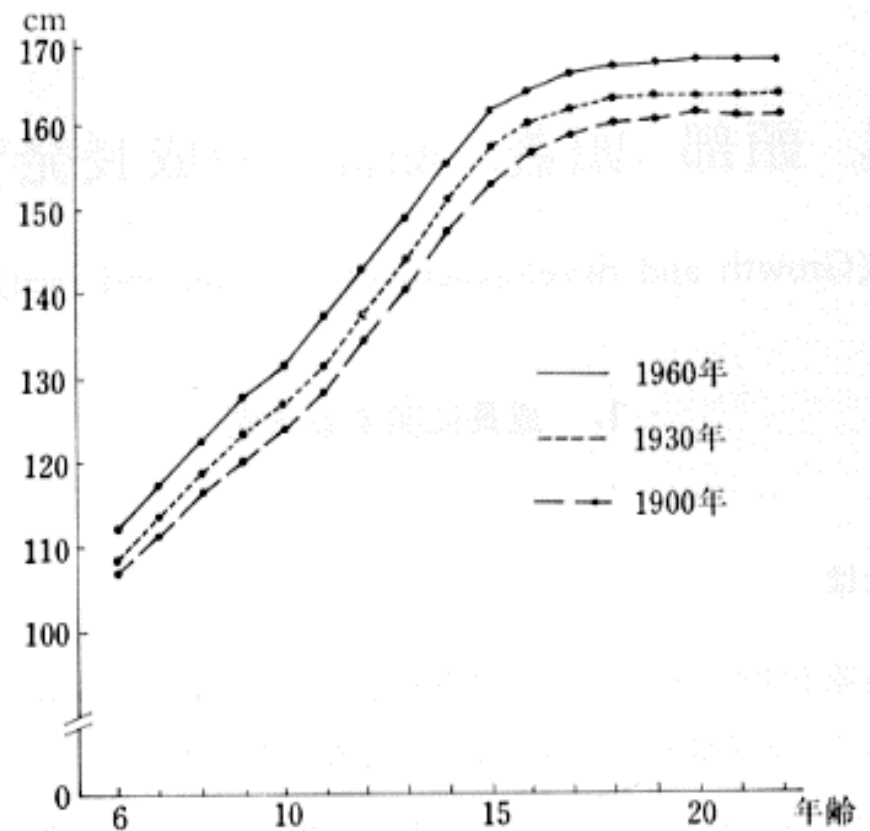
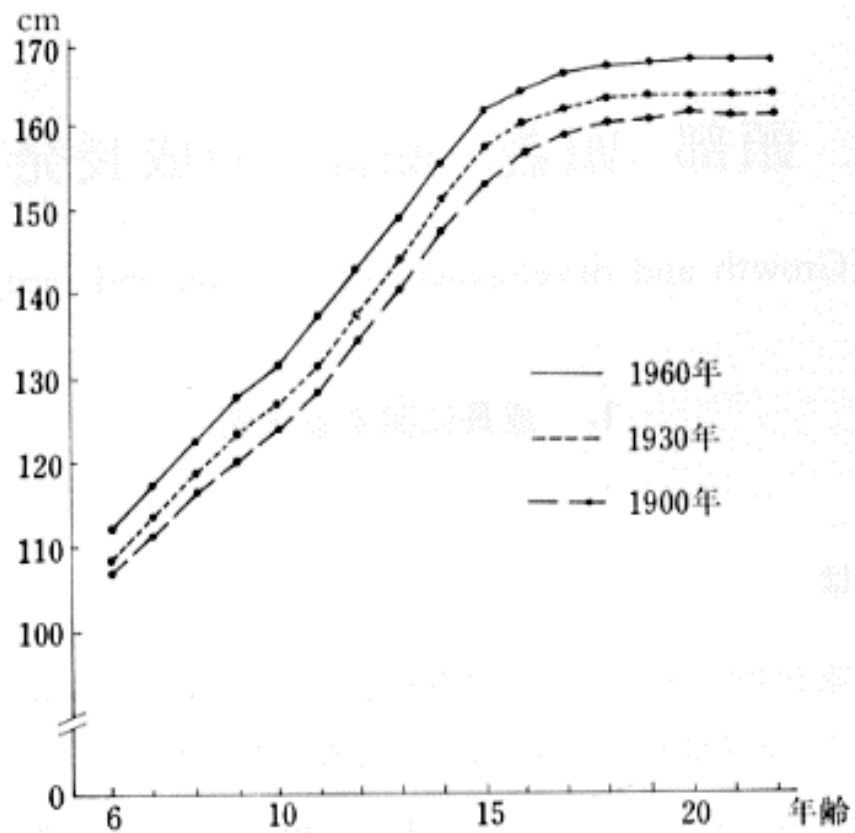
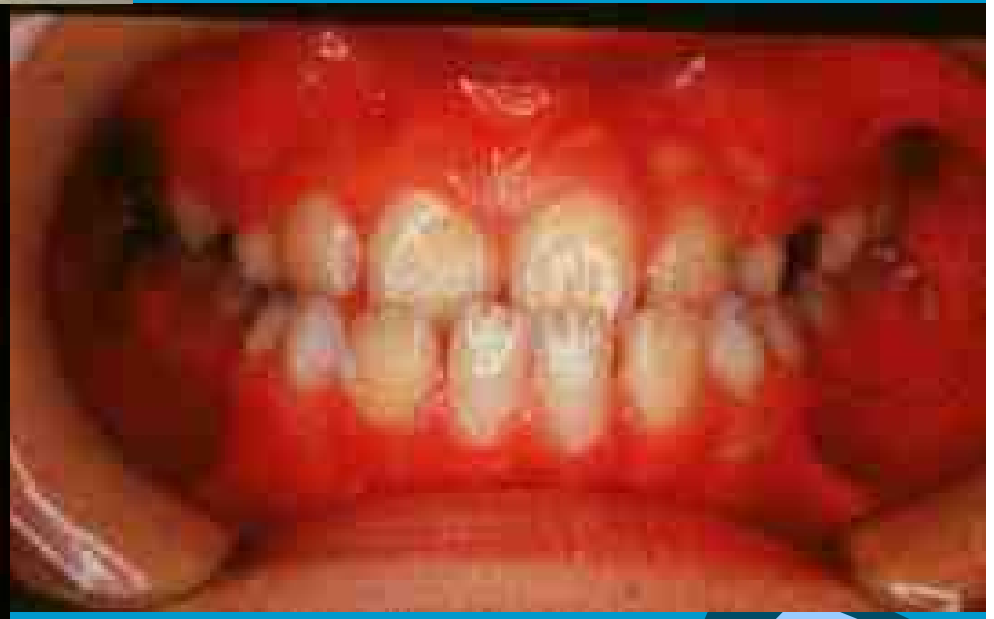
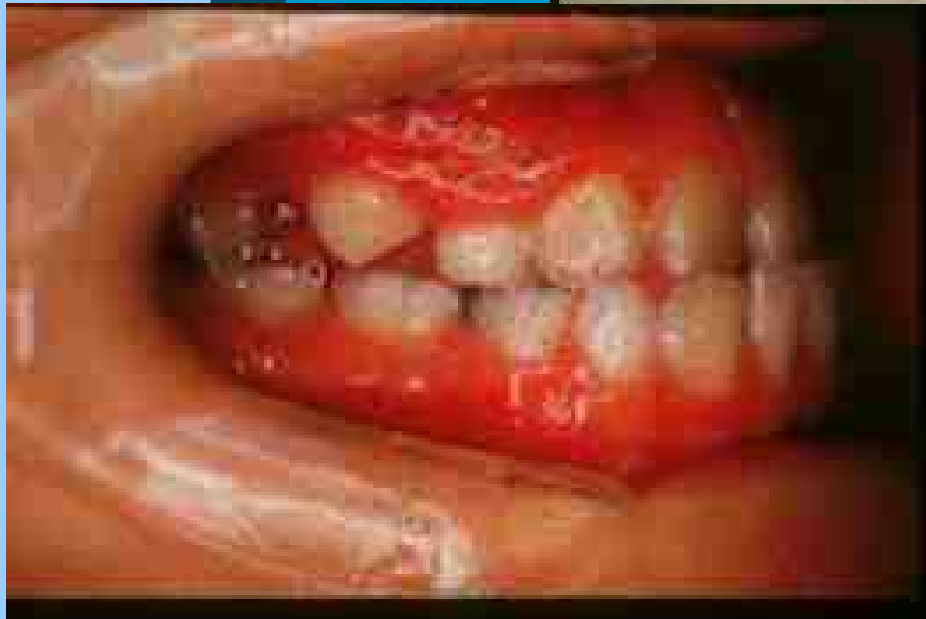
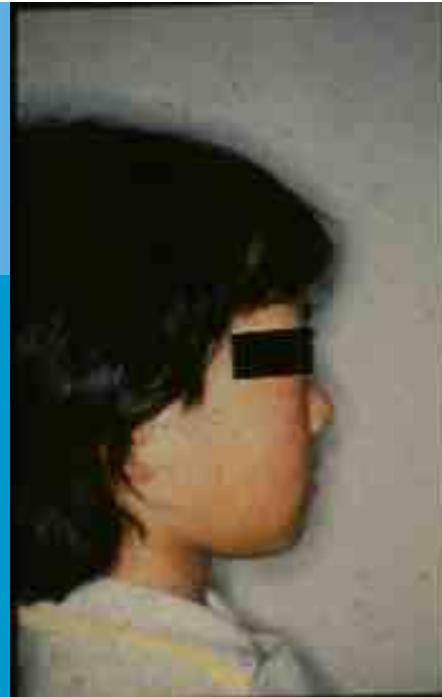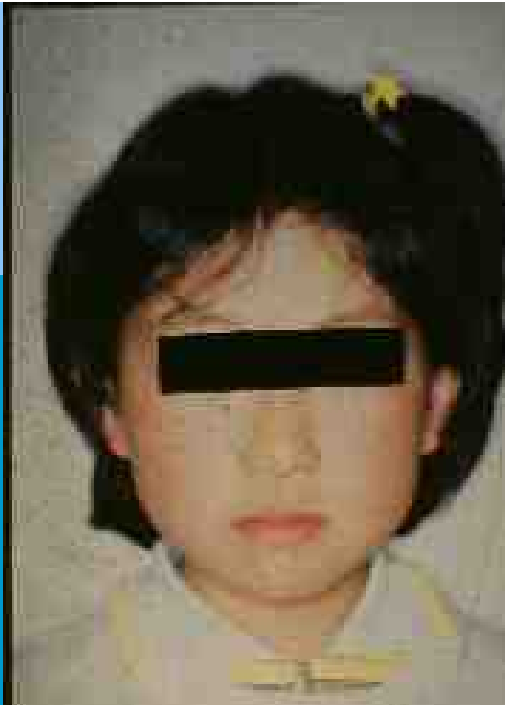図 1-6

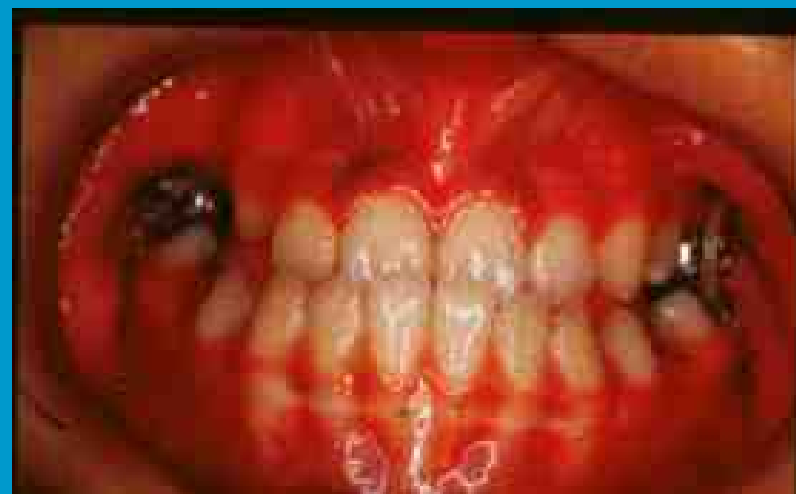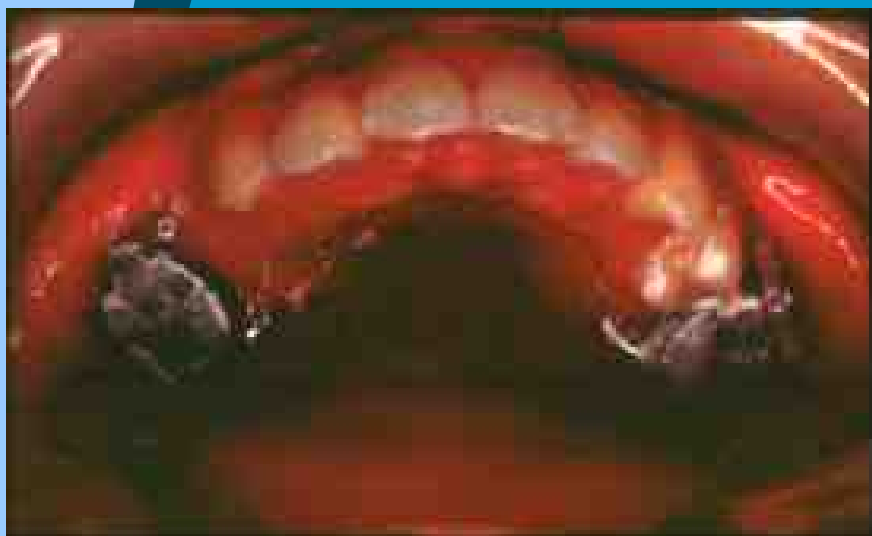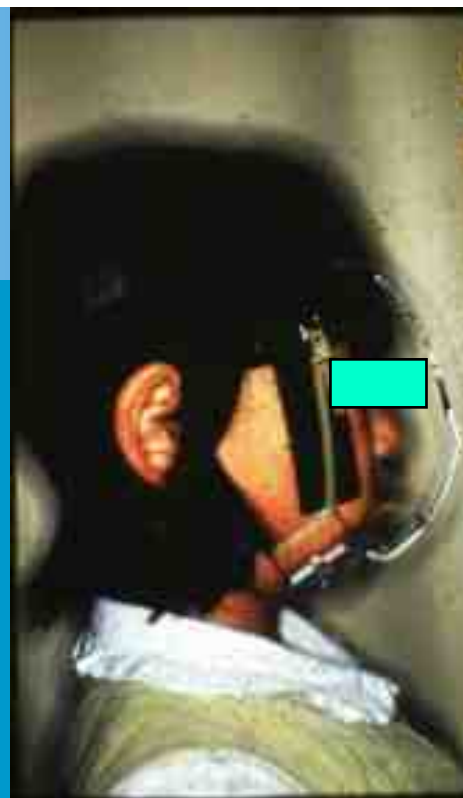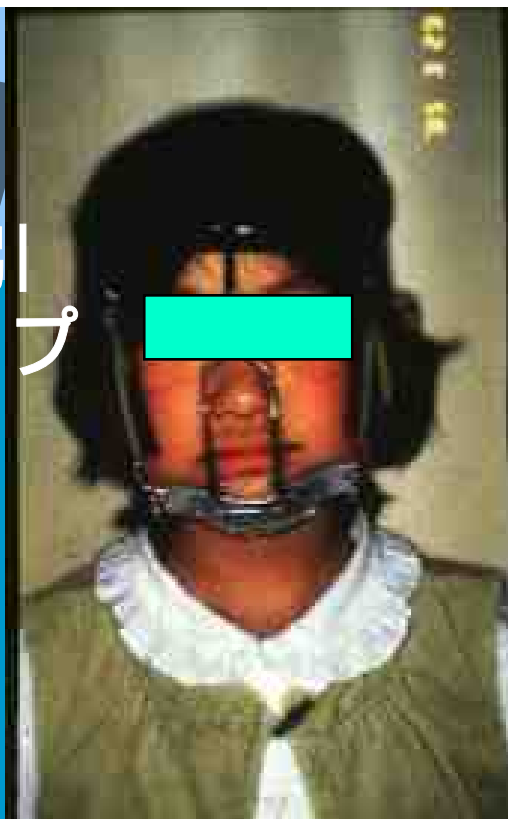全身発達と顔面の発達、性別



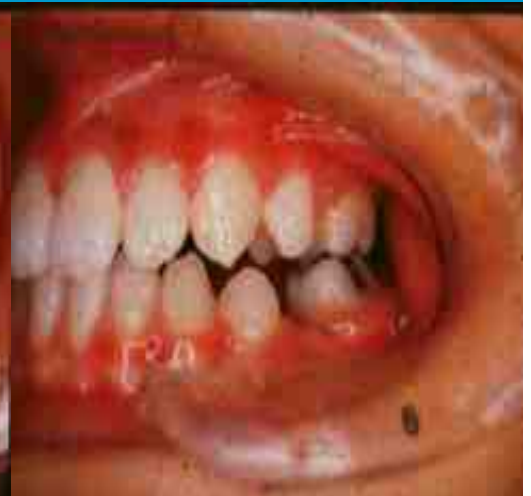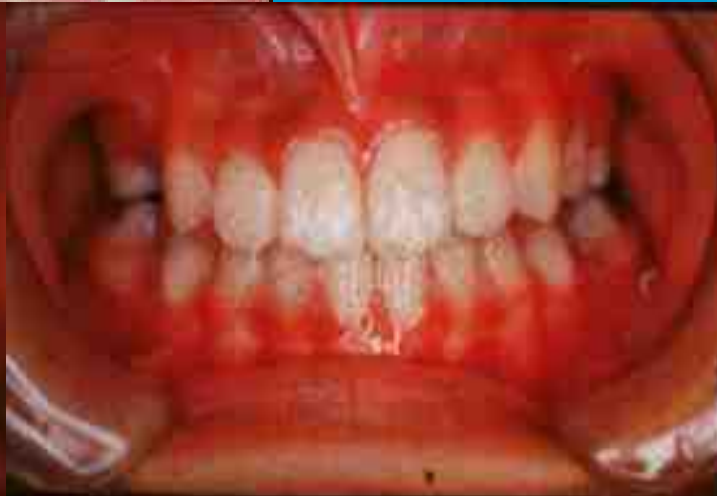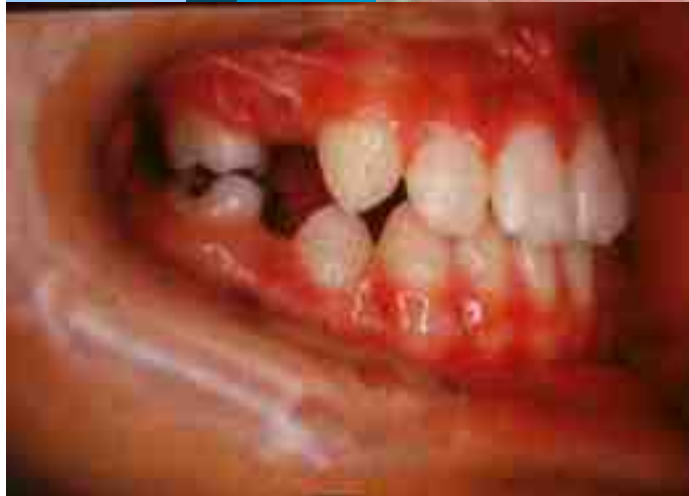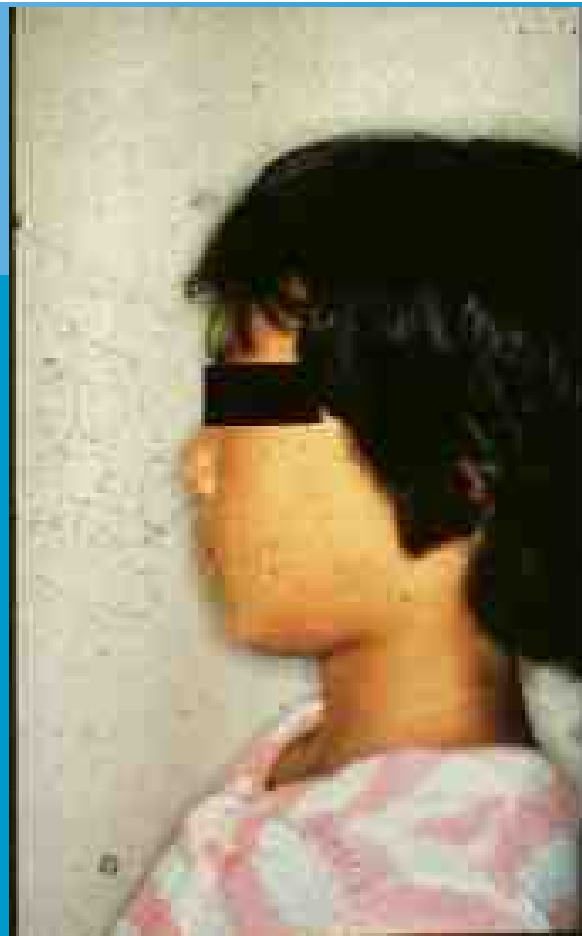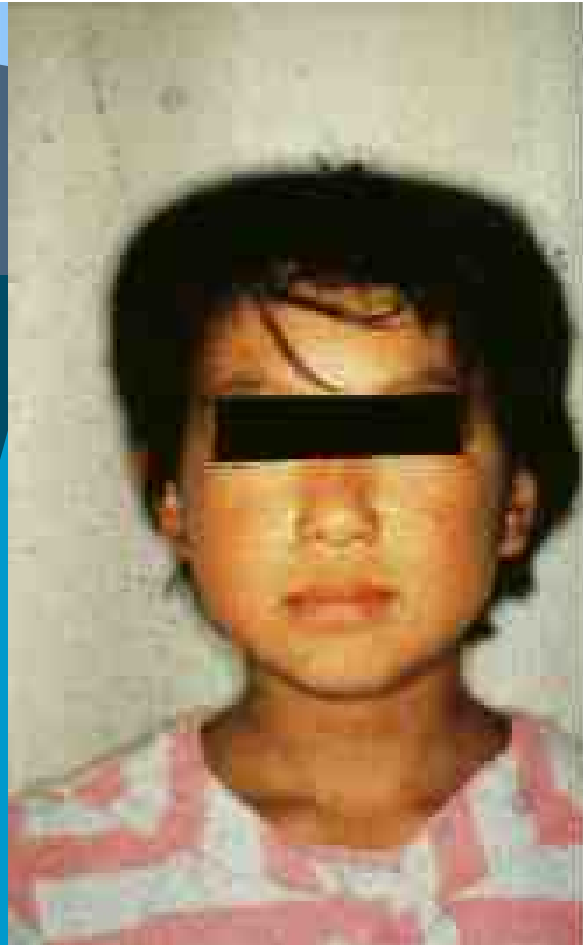反对咬合症例

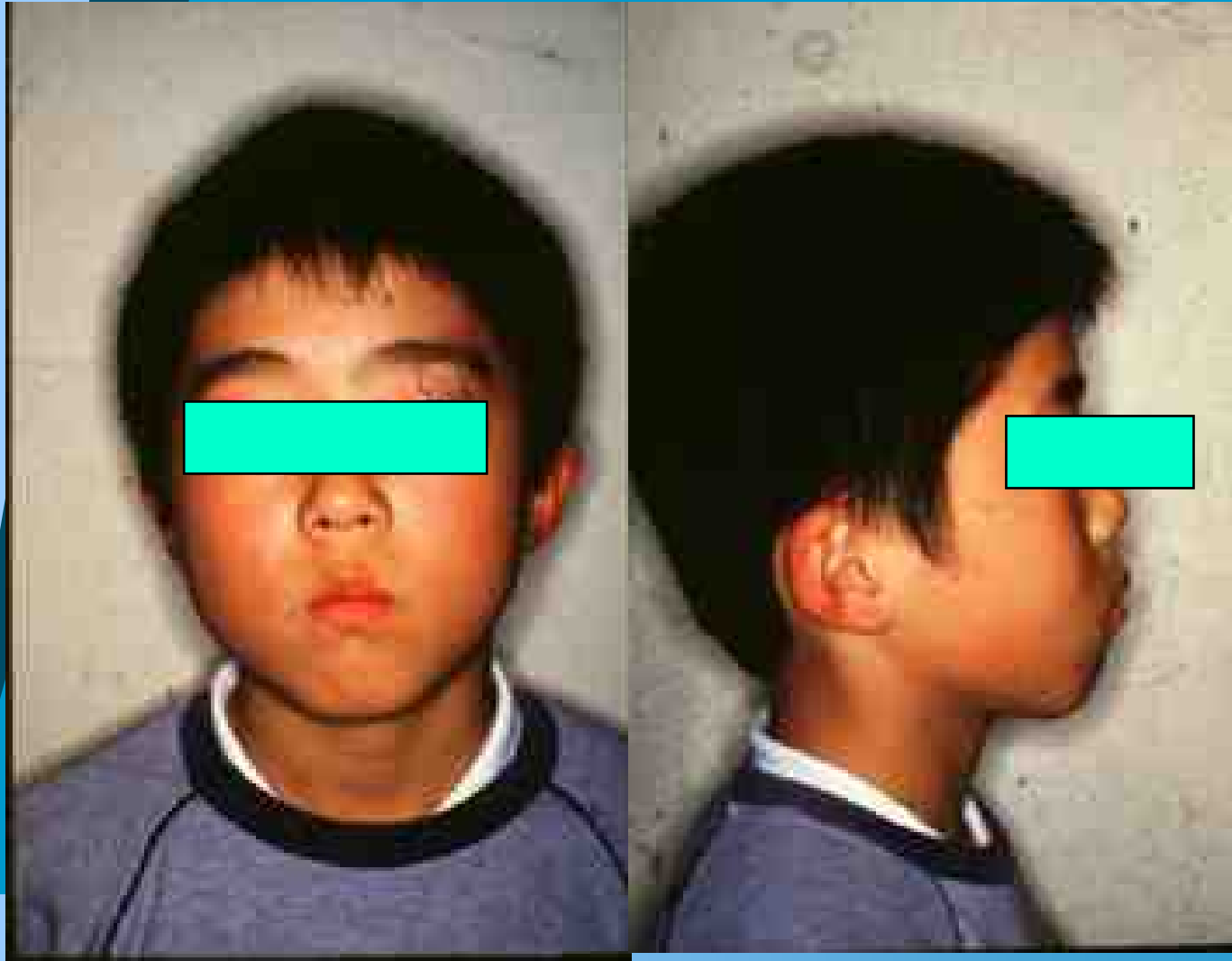


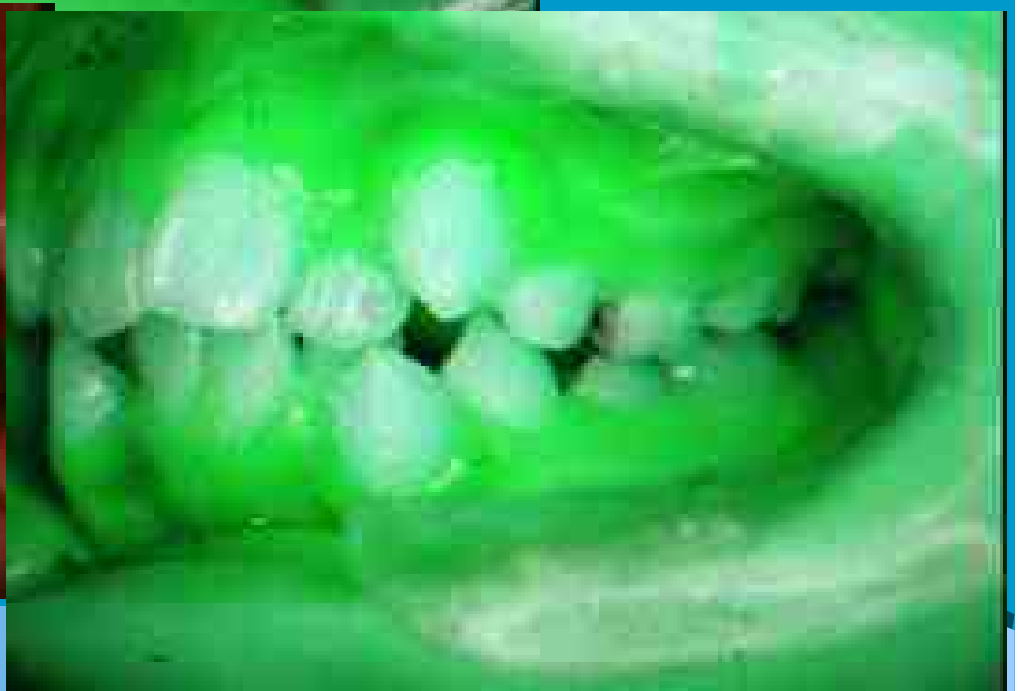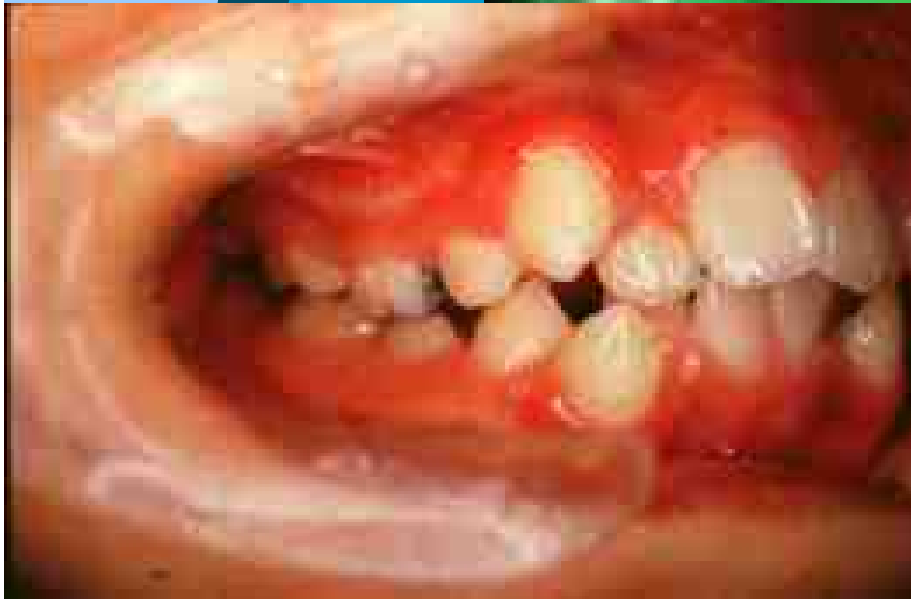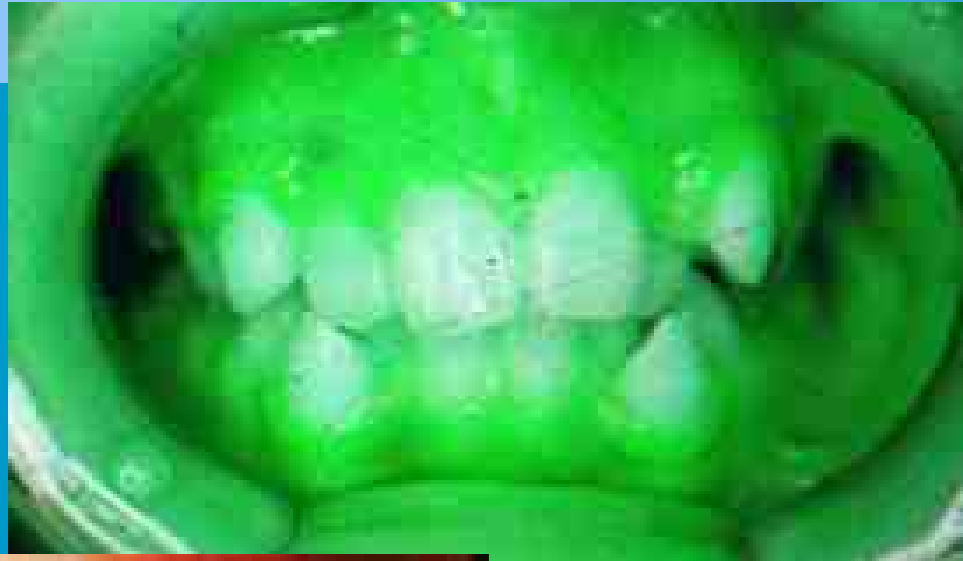上顎前方牽引
+チンキヤップ



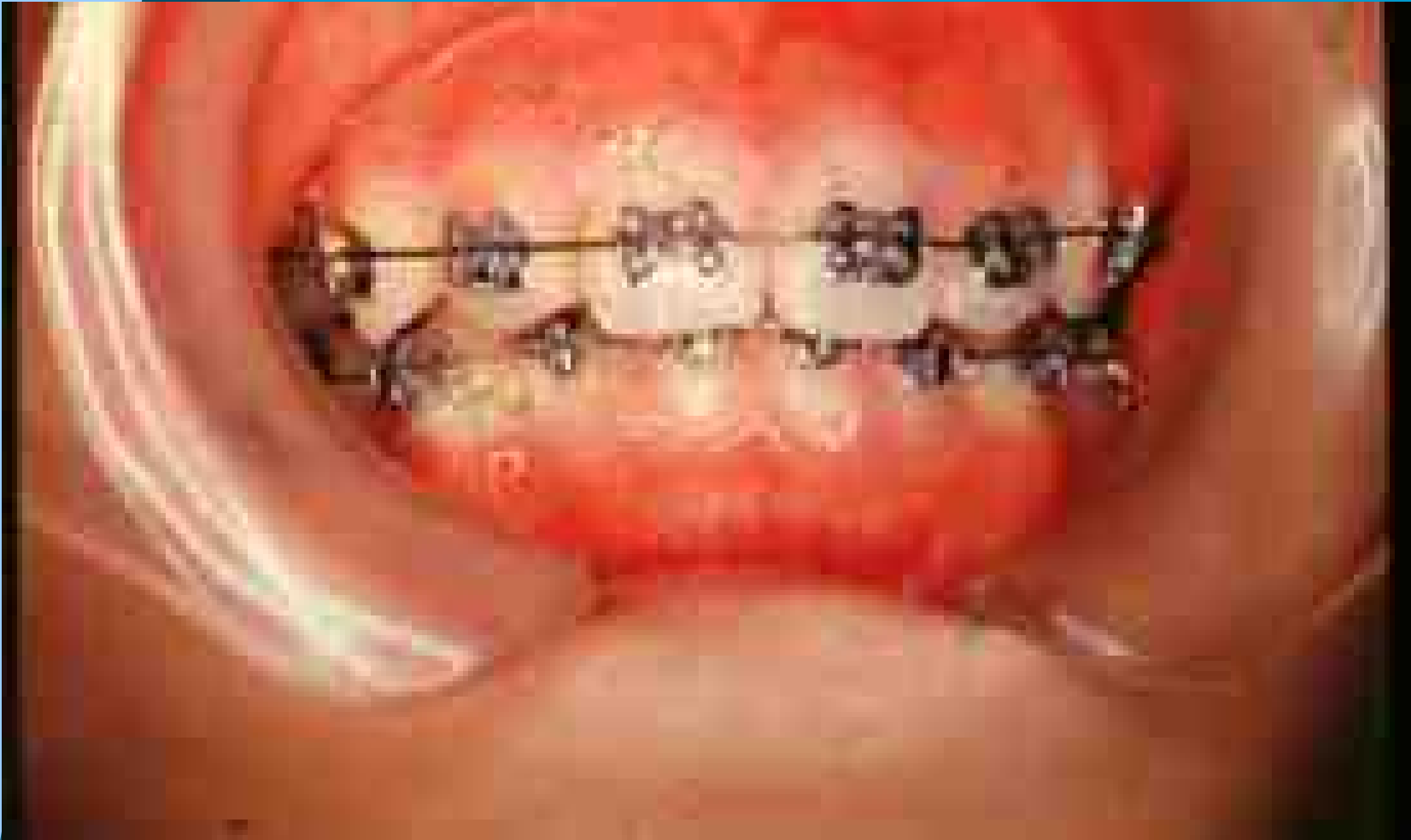改善後



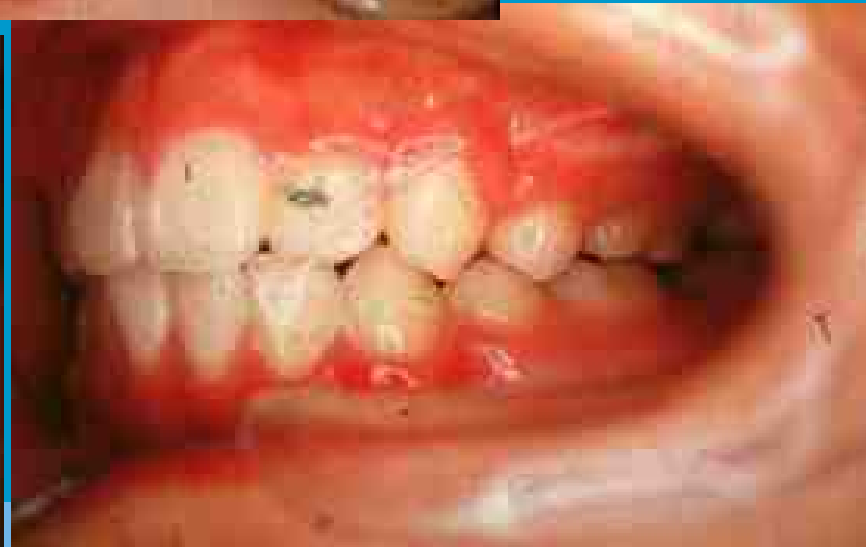
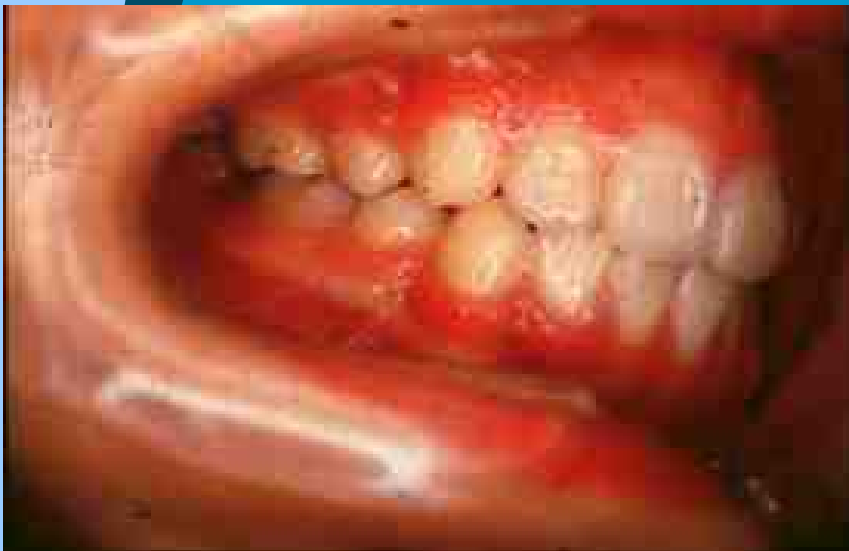
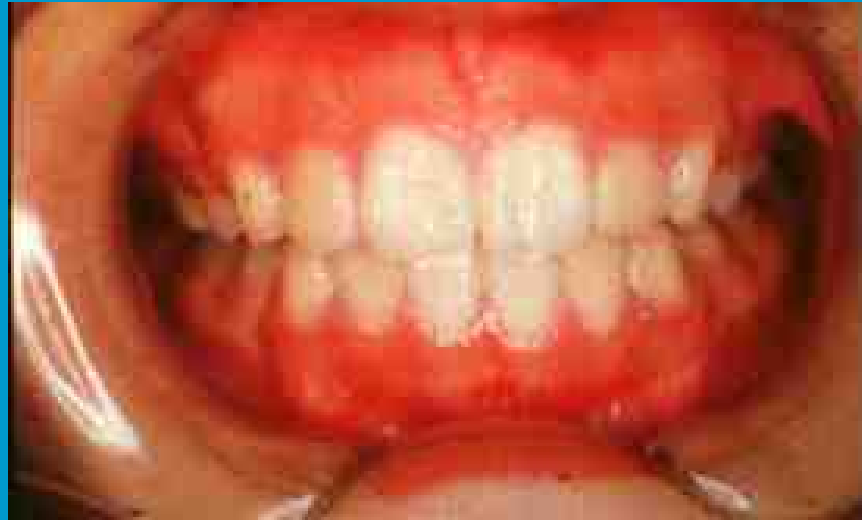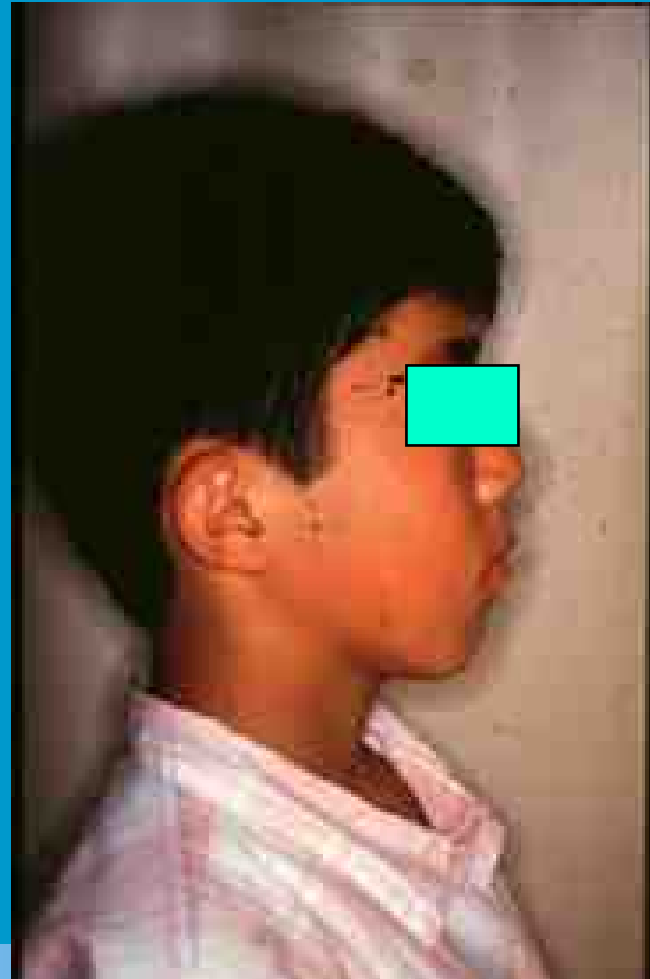
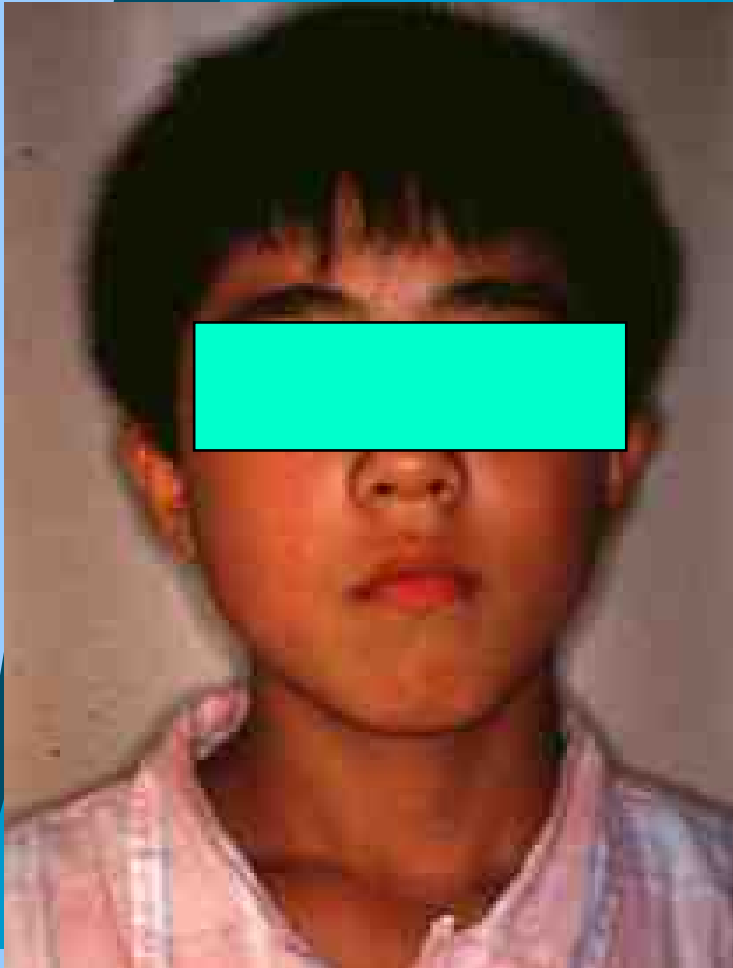


2006/1/27

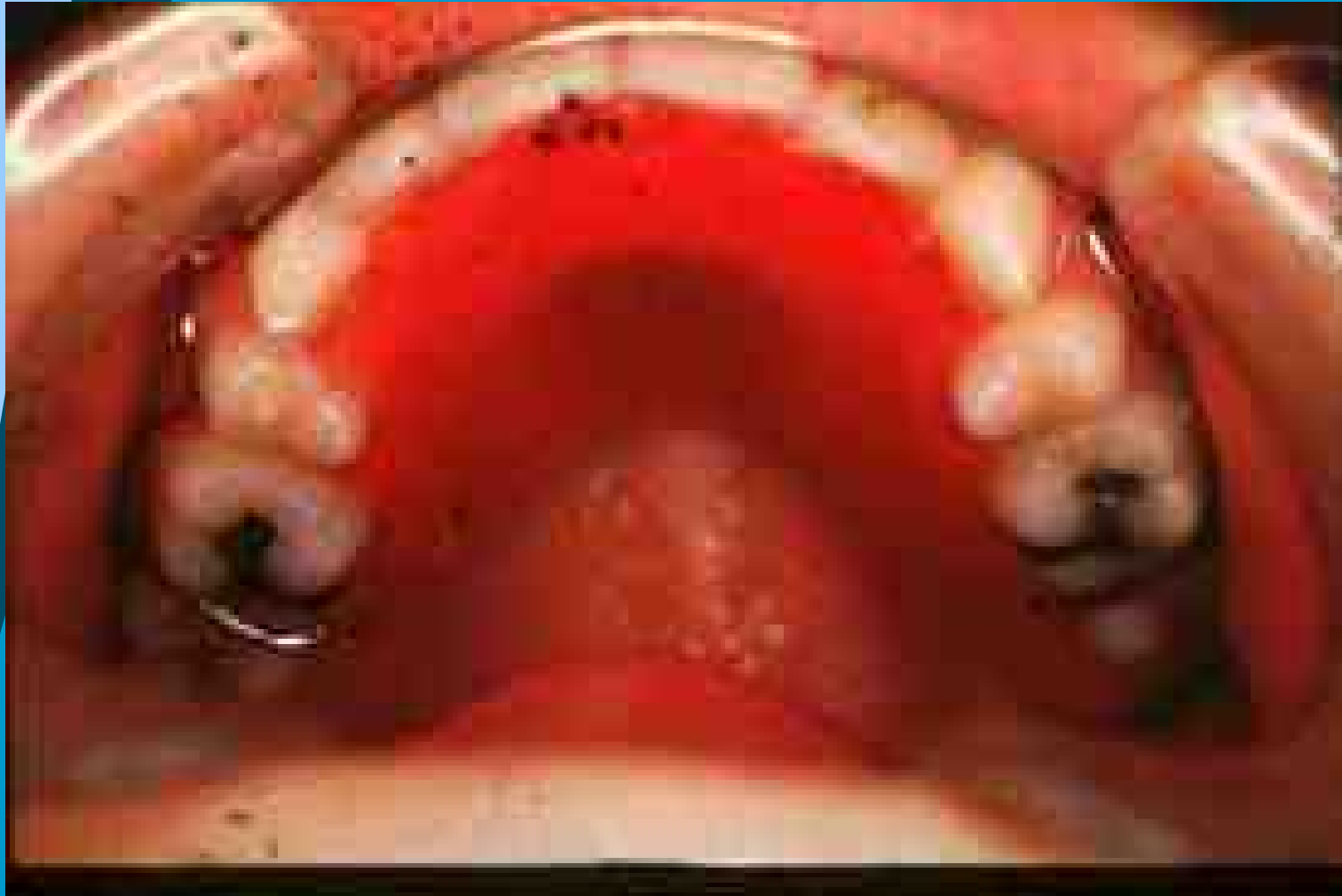

2006/1/27

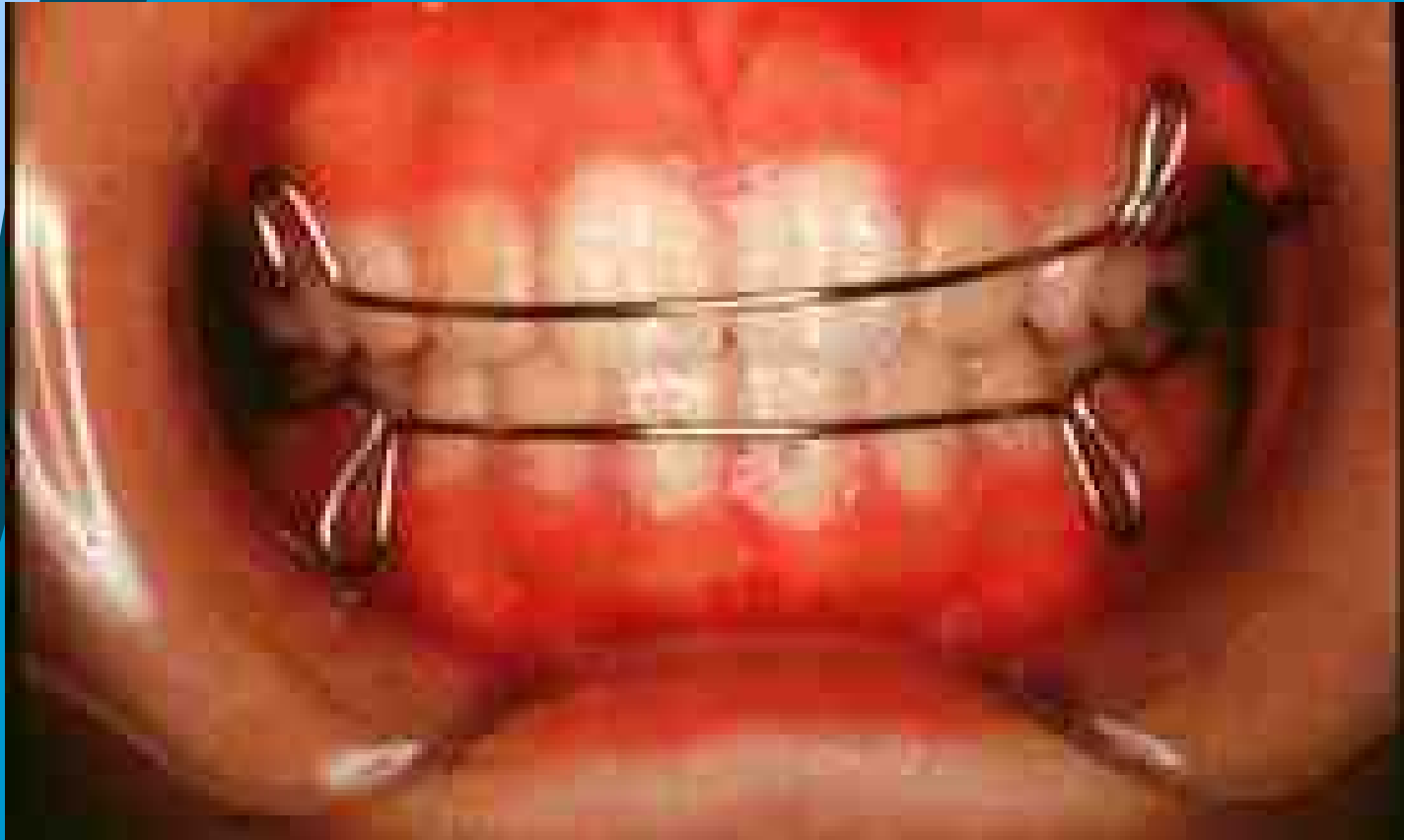



2006/1/27



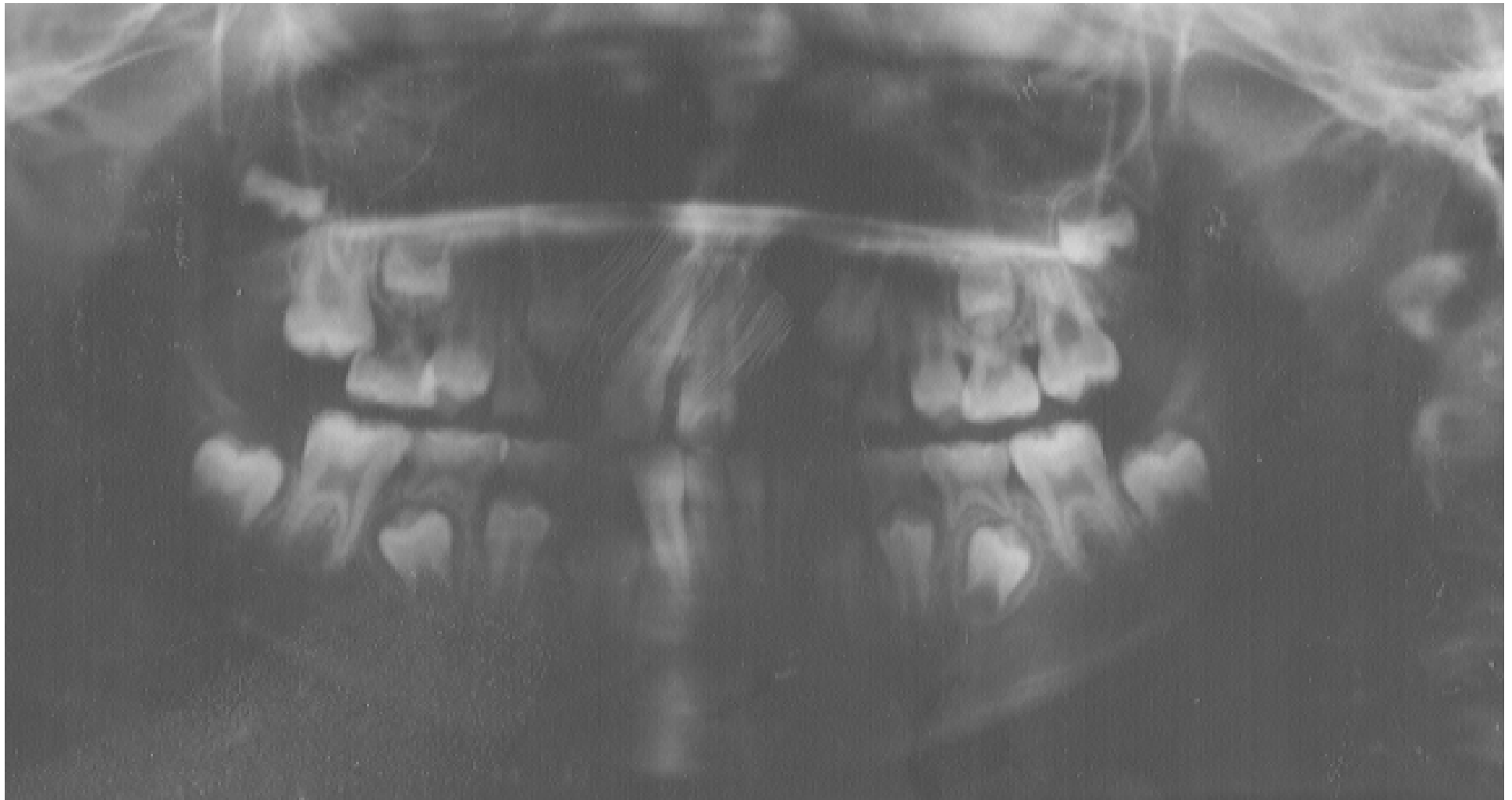2006/1/27



2006/1/27

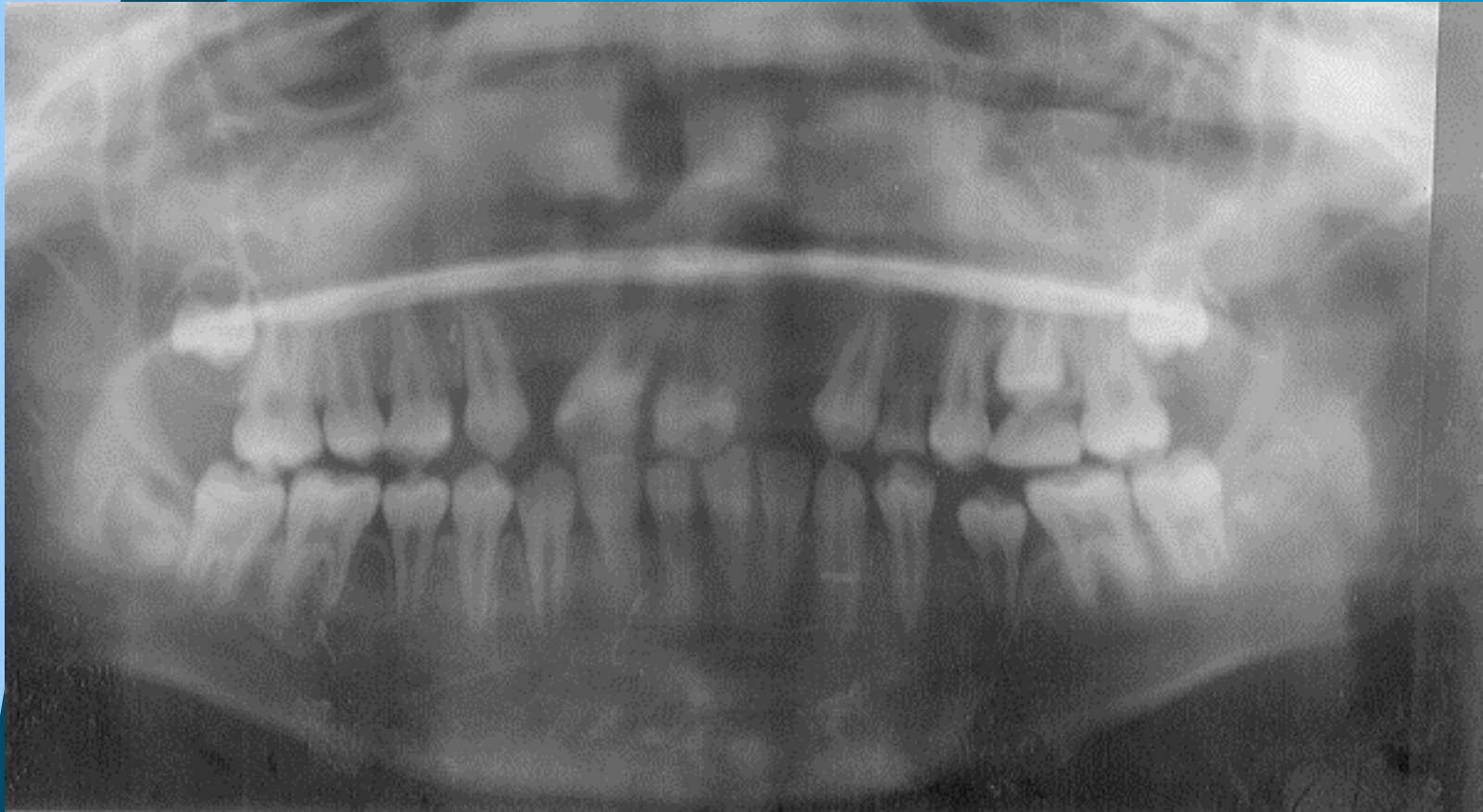唇顎口蓋裂顎裂部骨移植部への 自家歯牙移植について

みはら歯科矯正クリニック



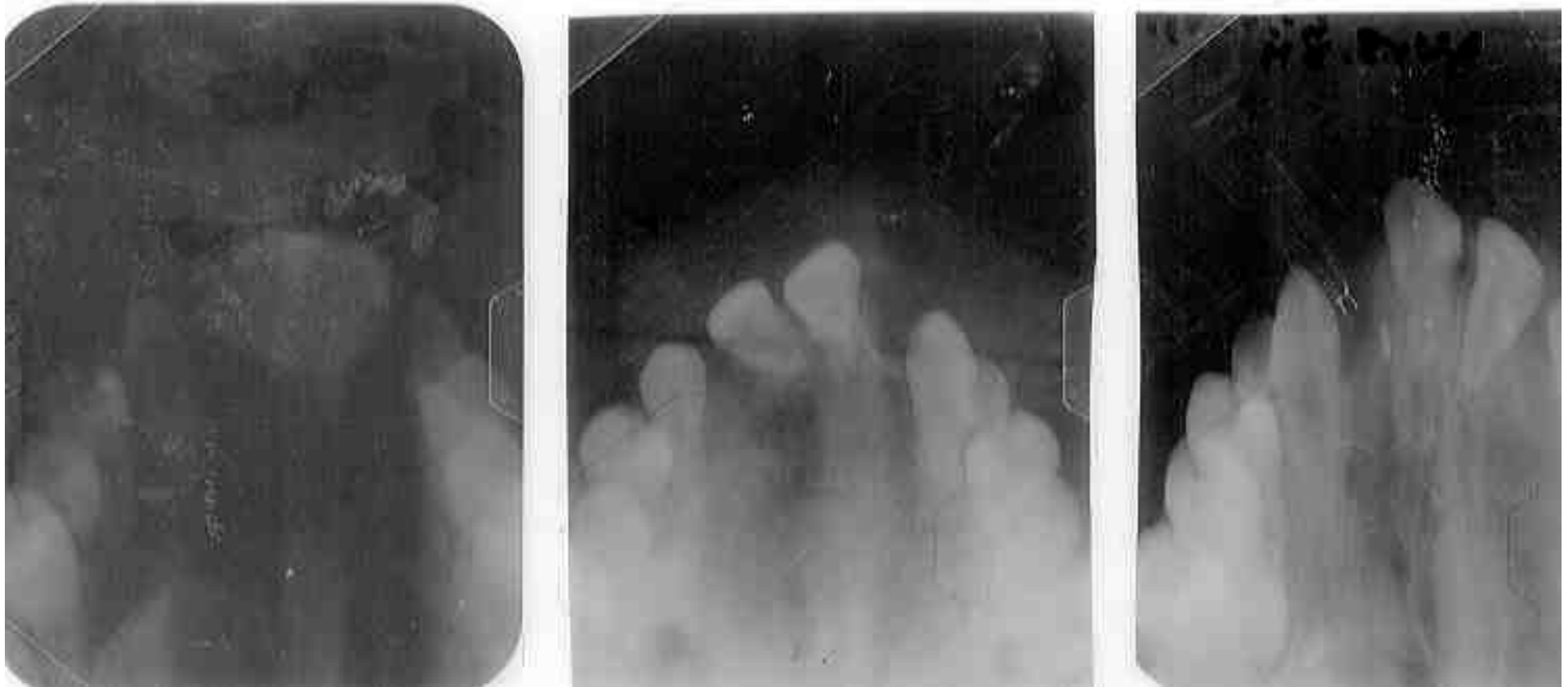
2006/1/27

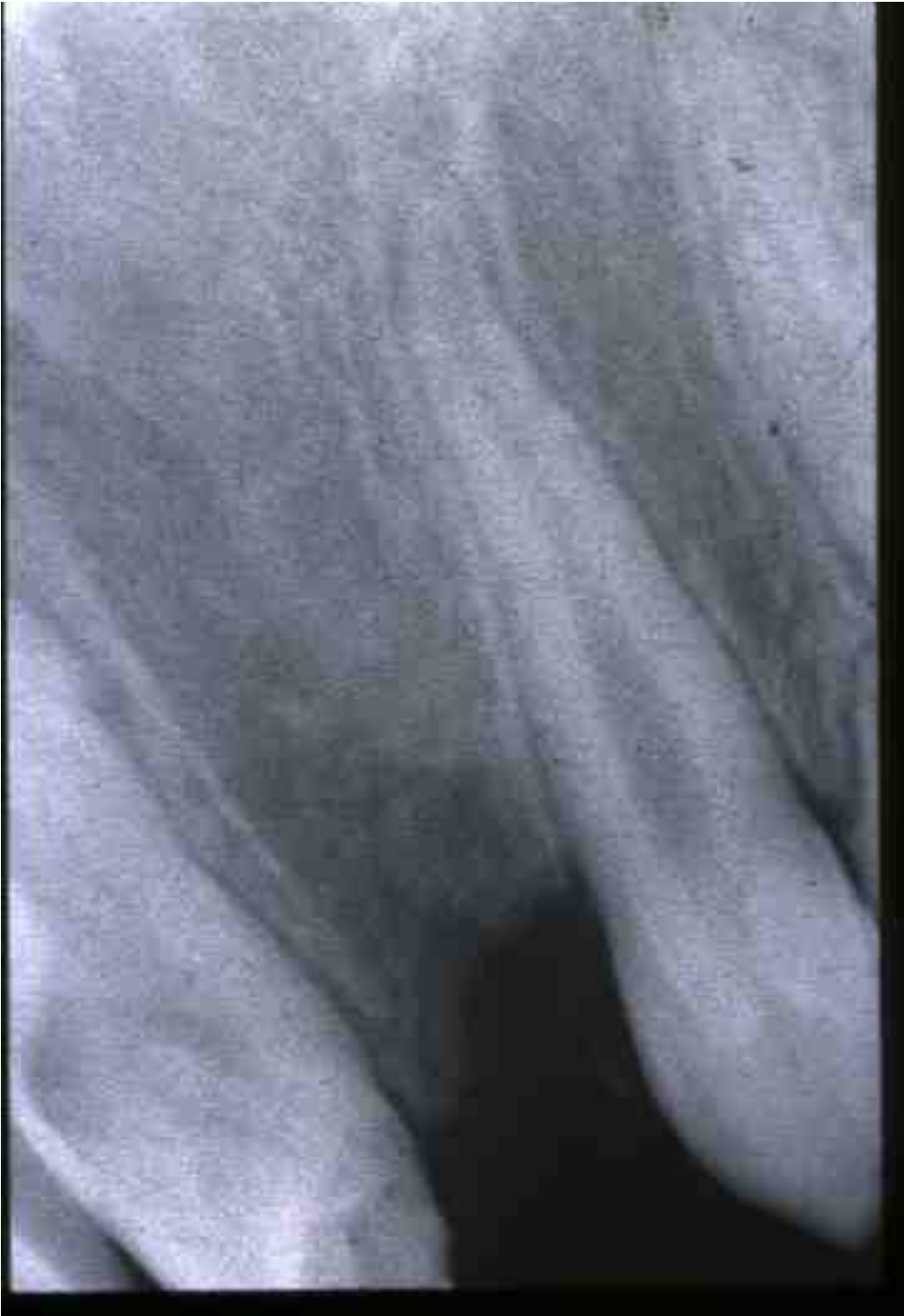17

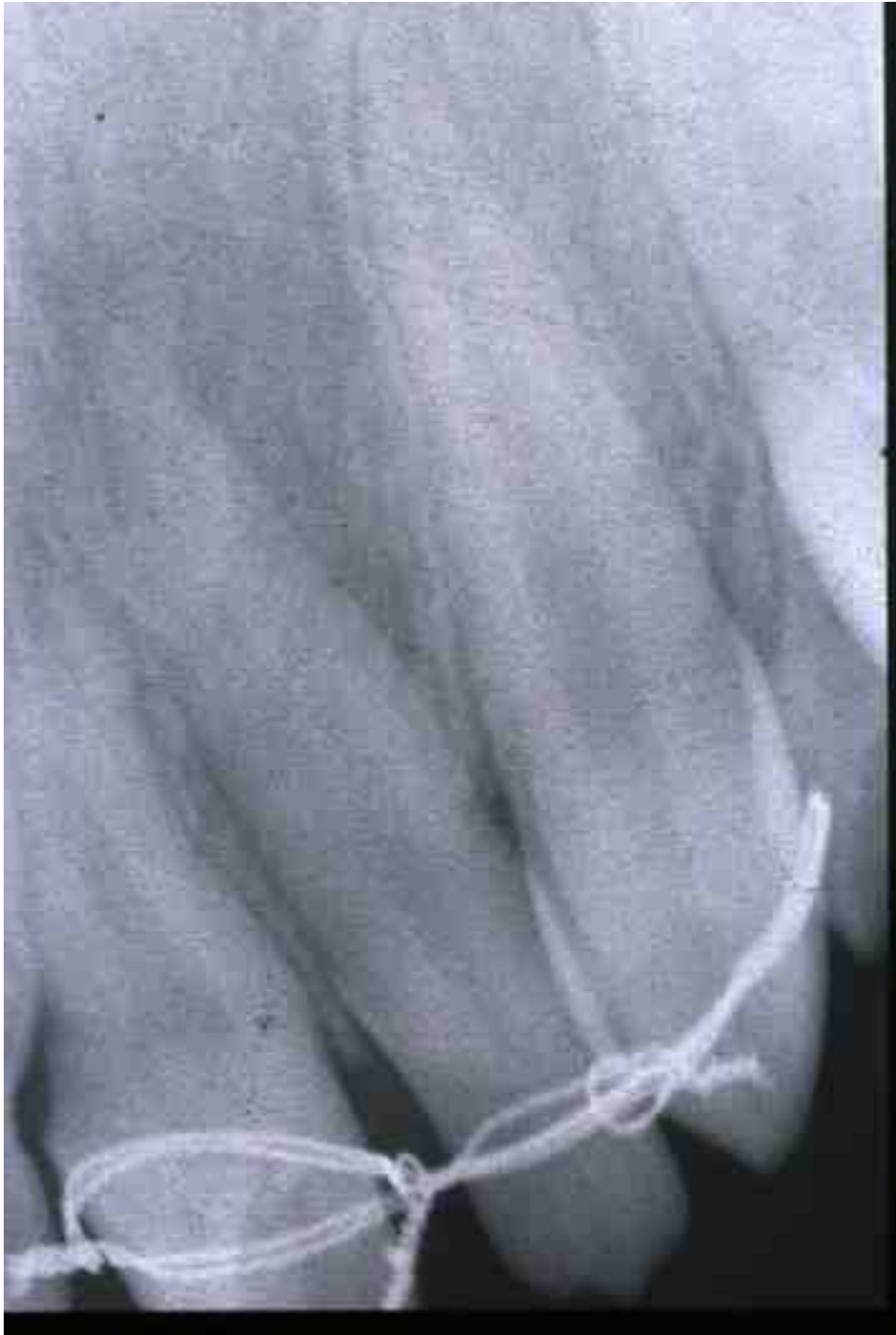

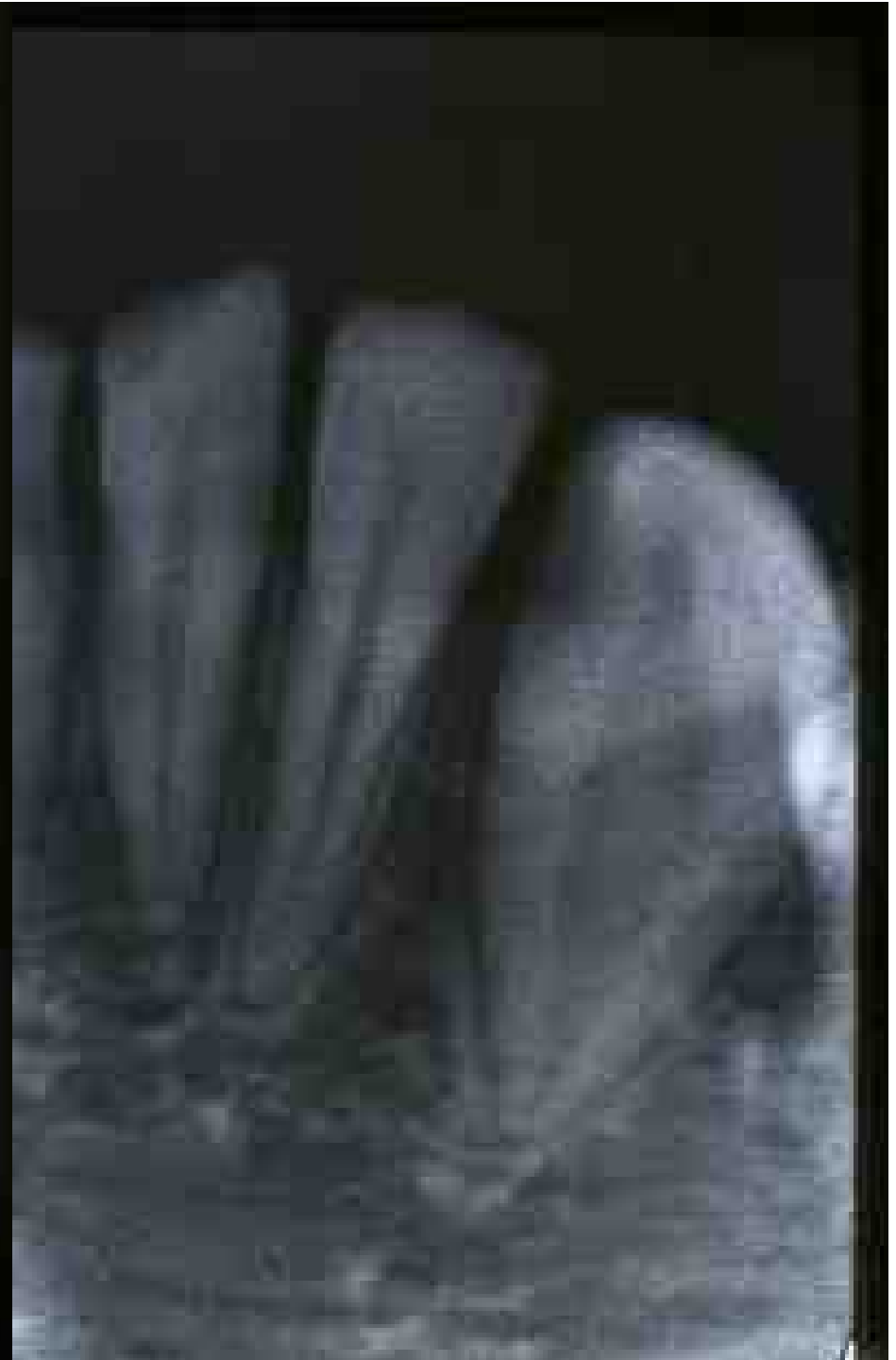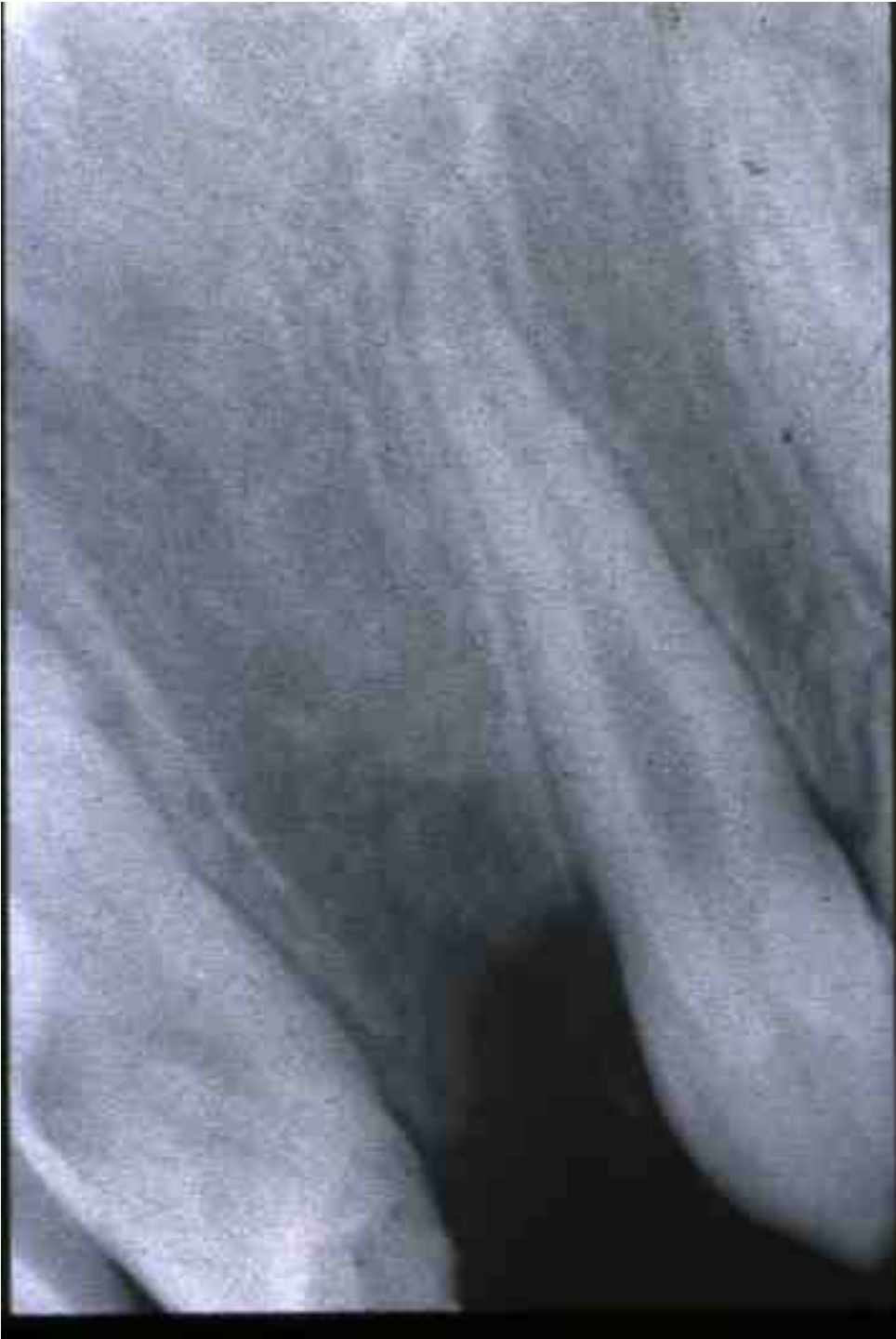2006/1/27

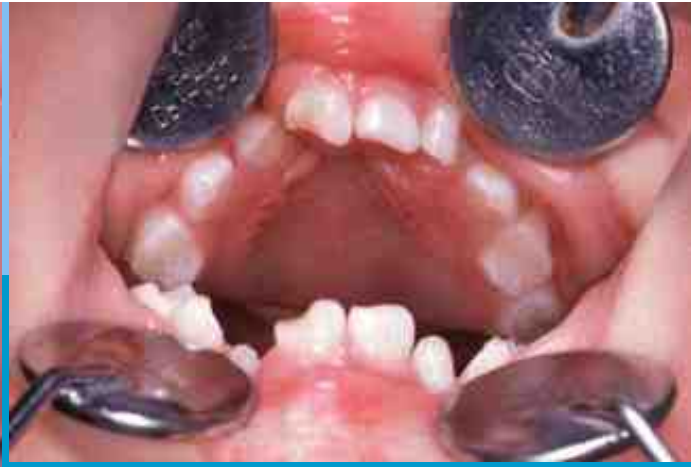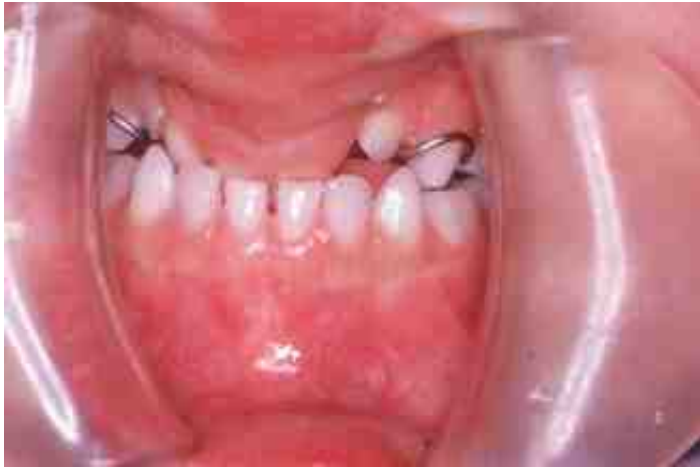18



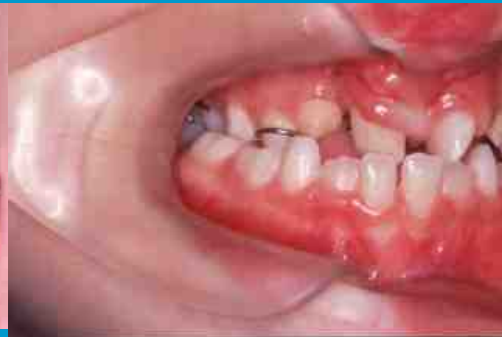
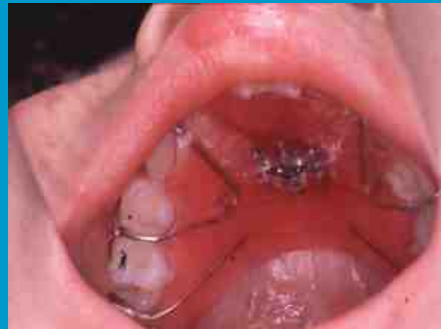
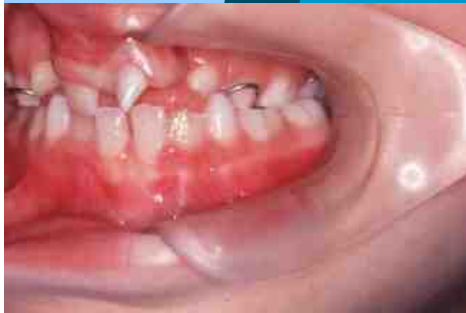




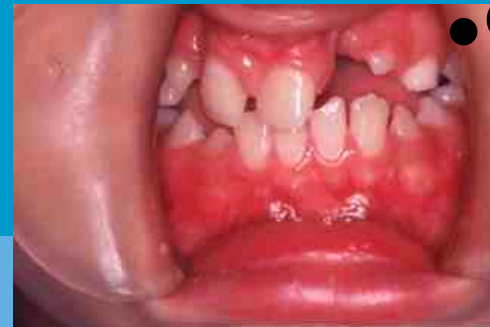
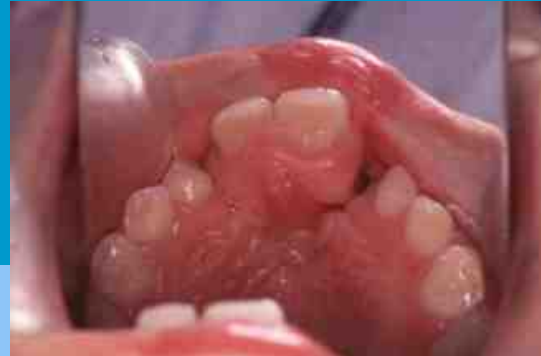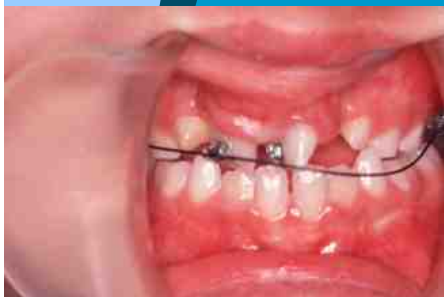•87.12.24



•88.5.20



•93.1.8

2006/1/27

•骨移植

•95.10.16

•10y10m

•95.11.4

•8.3.14

